Ueber

die Wiedererzeugung

der

Krystallinse.

Inaugural - Abhandlung

mit Bewilligung

der medicinischen Fakultät

der königlich bayerischen Julius - Maximilians - Universität

zu Würzburg

dem Drucke übergeben

von

Karl Textor

aus München

Doctor der Medicin, Chirurgie und Geburtshilfe.

Mit drey Steindrucktafeln

WÜRZBURG.

C. Wilh. Becker'sche Universitäts-Buchdruckerey.

1842.

Meinem

lieben Vater

Dr. Kajetan Textor,

königlich bayerischem Hofrathe,

ordentlichem öffentlichem Professor der Chirurgie an der Universität zu Würzburg, Oberwundarzte des Juliusspitales, Ritter des k. bayer. Verdienstordens vom heil. Michael, des k. preuss. rothen Adlerordens III. Klasse und des kurhess. Hausordens vom goldenen Löwen, vieler gelehrter Gesellschaften Mitgliede u. s. w.

Vorrede.

Indem ich diese Blätter der Oeffentlichkeit übergebe, erlaube ich mir noch zu bemerken, dass der Gegenstand, von welchem in denselben gehandelt wird, einem noch wenig bearbeiteten Felde entnommen ist, nämlich jenem der pathologisch-anatomischen Untersuchungen über die Veränderungen im Auge nach Staaroperationen.

Ich habe dabey keineswegs im Sinne gehabt, eine vollständige, erschöpfende Abhandlung über die Wiedererzeugung der Krystalllinse zu schreiben, — das ist gegenwärtig bey der geringen Anzahl

von Thatsachen, die uns zu Gebothe stehen, noch nicht möglich — sondern ich wollte nur, da mir die Verhältnisse nicht erlaubten, die Anzahl der Thatsachen so zu vermehren, wie es meine Absicht gewesen, die zerstreuten Beobachtungen sammeln, ihnen einige nur sehr wenig bekannt gewordene und einige ganz neue Fälle anreihen, und endlich einige daraus fliessende Folgerungen an dieselben anknüpfen.

Dass die Krystalllinse nach der Staaroperation, sey sie nun aus dem Auge selbst, oder nur aus ihrem natürlichen Platze durch Niederdrückung oder Umlegung entfernt worden, entweder ganz oder wenigstens theilweis wieder erzeuget werden könne und werde, ist nach den vorliegenden Beobachtungen eine unabweisbare Thatsache.

Abbildungen von Augen, welche längere Zeit nach der Staaroperation anatomisch untersucht worden sind, kenne ich keine ausser jener von Herrn Dr. Adam Kaspar Hesselbach im zweyten Bande der von ihm und Friedreich herausgegebenen Beyträge zur Natur- und Heilkunde, Nürn-

berg 1826, und den drey Tafeln, welche Dr. Wilhelm Sömmerring seiner Schrift: „über die or„ganischen Veränderungen im Auge nach Staaropera„tionen.“ Frankfurt a/M. 1828 beygefügt hat. Jedoch hat Herr Hofrath von Ammon in Dresden in der I. Abtheilung seines Werkes: „Klinische „Darstellungen der Krankheiten des menschlichen Auges“ Tafel XII, Figur 30—35, hierher bezügliche Abbildungen gegeben, welche aber theilweis dem Werke des Dr. Wilhelm Sömmerring entlehnt sind.

Eine grosse Lücke unter vielen andern, ich weiss es sehr wohl, bietet meine Arbeit, was die mikroskopischen Untersuchungen anbelangt. Ich werde jedoch in künftig sich darbietenden Gelegenheiten trachten dieselbe, soweit in meinen Kräften stehet, auszufüllen.

Nicht unterdrücken aber kann ich den Wunsch, es möchten jene Aerzte namentlich, welche grossen Kranken- und Versorgungshäusern vorzustehen das Glück haben, nie unterlassen, die Augen früher wegen Staares operirter Leute nach deren Tode

einer genauen Untersuchung zu unterwerfen. Denn nur durch die Vergleichung zahlreicher Thatsachen können wir über die Wiedererzeugung der Krystalllinse und über ihren Einfluss auf den Grad des Sehens zu einiger Gewissheit gelangen.

Ich ergreife zugleich mit Vergnügen diese Gelegenheit, um Herrn Hofrath und Professor Münz meinen Dank öffentlich abzustatten für die Güte, mit welcher derselbe mir gestattete, in der hiesigen zootomischen Anstalt mehrere Versuche an Thieren vorzunehmen, sowie auch für seine zuvorkommende Gefälligkeit, mir selbst die Zeichnung eines Thierauges zu verfertigen.

Würzburg, am 5. März 1842.

Dr. Textor.

Ueber die Wiedererzeugung der Krystalllinse nach ihrer Entfernung aus dem Auge oder von ihrem natürlichen Platze beobachten die früheren Schriftsteller entweder ein tiefes Stillschweigen, oder sie läugnen sie geradezu.

So saget Haller in seinen Anfangsgründen der Physiologie: „*Lens crystallina fabricam sibi propriam solidam habet, neque humoribus debet accenseri, neque amissa renascitur.*“

Schon Maître-Jan hat behauptet, dass nach der Staaroperation der Glaskörper vortrette und die Stelle einnehme, wo vorher die Linse gewesen.

Dieselbe Ansicht hat Tenon: „*Crystallini fossula ab humore vitreo in ejus locum secedente repletur.*“

Acrel fand in einem Auge, an welchem er früher die Niederdrückung gemacht, die Krystalllinse vollkommen aufgelöset und verschwunden; die Glashaut aber an der tellerförmigen Grube etwas uneben, aber doch klar.

Earle untersuchte fünf Monate nach der Operation eines flüssigen Staares bey einem 17jährigen blindgebohrenen jungen Menschen das operirte Aug

und fand keine Spur mehr vom Staare, an der Stelle der Linse aber einen klaren durchsichtigen Vorsprung der Glasfeuchtigkeit.

Tartra sagt in seiner Abhandlung, *(de l'opération de la cataracte. Paris 1812. Thèse du concours.)*: in der tellerförmigen Grube fände sich kein neuer Körper, sondern die Glasfeuchtigkeit fülle diesen Raum aus, die Linsenkapsel seye nicht mehr vorhanden, sondern durch Aufsaugung vernichtet.

Allgemein nahm man späterhin an, dass nach Entfernung der Linse der Glaskörper vorträte und ihre Stelle einnähme, während sie selber, falls sie nicht ausgezogen, sondern niedergedrückt, umgelegt oder zerstückelt worden, aufgesogen würde. Dies lehrte besonders Anton Scarpa.

Aber die genaueren Untersuchungen von Augen längst an Staar operirter Menschen und Versuche an Thieren haben bewiesen, dass diese Behauptung nicht in allen Fällen sich bestättige und dass allerdings auch die Krystalllinse wieder erzeuget werde.

In den folgenden Blättern werden sämmtliche fremde und eigene Beobachtungen zusammengestellt, und dann einige sich daraus ergebende Betrachtungen beygefügt.

Der Erste, welcher die Wiedererzeugung der Krystalllinse gesehen und erkannt hat, ist Professor Georg Vrolik in Amsterdam.

Die Beobachtung Vroliks hat Dr. Buchner in einer Schrift: „*Waarneming van eene Entbinding*

der Crystalvogten etc. Amsterdam 1801" bekannt gemacht. Sie ist kurz folgende: Eine Frau von 70 Jahren, an welcher Dr. Buchner die Operation der Katarakta durch Niederdrückung gemacht hatte, behielt ihre Sehkraft mit Hülfe der Brille bis zu ihrem Tode, welcher im 81. Jahre erfolgte. Dr. Buchner und Prof. Vrolik öffneten die Augen und legten sie sodann in Fruchtbrandwein. Durch die Einwirkung dieser geistigen Flüssigkeit ward der von der Kapsel eingeschlossene, vorher ganz durchsichtige und fast unsichtbare neuerzeugte Krystallkörper sehr rasch zu einem milchweissen undurchsichtigen Ring von unregelmässiger Gestalt umgewandelt, in dessen offener Mitte man nur mit Mühe die durchscheinende Glasfeuchtigkeit entdecken konnte. Vor die Augen der Einwirkung des Brandweins ausgesetzt worden, hatten beide Herrn an der Stelle der Linse nichts Undurchsichtiges wahrnehmen können als den übrig gebliebenen Stich *(punt)* des Staares. Professor Vrolik bemerkte, dass die ernährenden Gefässe der Linse und der Kapsel, obwohl sie bey der Niederdrückung des Krystalles grösstentheils zerrissen seyen, demnach doch nicht ganz zerstört wären, und auch ihre Wirksamkeit noch immer einigermassen fortsetzten, d. h. einen krystallinischen Stoff abschieden, welcher, so kümmerlich er auch immer die aus ihrer Stelle verdrängte Linse ersetze, dennoch in Art und Beschaffenheit vollkommen mit derselben übereinstimmend befunden werde.

Diese Beobachtung der Herren Buchner und

Vrolik, obgleich schon 1801 veröffentlichet, ist von den Augenärzten und Schriftstellern entweder nicht beachtet, oder ganz übersehen worden. Erst 1832 machte Herr Professor Mayer in Bonn dieselbe als Nachtrag zu seinen Versuchen über Wiedererzeugung der Linse im IV. Hefte des XVIII. Bandes der Zeitschrift von Gräfe und Walther bekannt, hiezu aufgefordert durch einen Brief Vrolik's. Sehr zu bedauern ist nur, dass in dieser Mittheilung nicht angegeben ist, ob nur auf einem oder in beiden Augen die Linse sich wieder erzeuget hat, und ob von den niedergedrückten Staarlinsen sich gar keine Spur mehr im hinteren Augenraume gezeigt hat.

Am 10. Hornung 1825 legten die Herren Cocteau und Leroy d'Étiolles der Akademie der Medicin in Paris eine Denkschrift über die Wiedererzeugung der Krystalllinse vor, worin sie nachwiesen, durch sechs Versuche an Kaninchen, Katzen und Hunden, dass nach der Ausziehung der Linse aus dem Aug in längerer oder kürzerer Zeit eine mehr oder weniger linsenförmig gestaltete neue Krystallmasse erzeugt werde. Im ersten Falle waren 13 Tage, im zweyten 33, im dritten 39, im vierten 31, im fünften 46 und im sechsten Falle 165 Tage nach der Operation verflossen, als die Augen untersucht wurden. Die Kapsel enthielt entweder eine grümmliche weiche Linsenmasse wie im dritten Falle, oder eine kleine linsenförmige, weiche neuerzeugte Krystallmasse wie in den meisten übrigen Fällen, nur im sechsten Falle fand sich in bei-

den Augen eine neue Linse, welche fast gerad so gross wie die ausgezogene war. In mehrern Augen fand sich auch nichts vor und im vierten Falle war die Linse nicht unversehrt und ganz ausgezogen worden.

Obwohl nun die königl. Akademie der Medicin die Mittheilung dieser Herren keiner besonderen Aufmerksamkeit würdigte, ja die Richtigkeit ihrer Angaben in Zweifel zog, und namentlich die Wiedererzeugung der Linse beym Menschen nach der Staaroperation geradezu von den meisten geläugnet ward, wenn die einen sie auch bey Thieren gelten liessen, so scheinen doch diese Versuche *) den Anstoss zu ferneren Untersuchungen in Teutschland und England gegeben zu haben.

Am 16. July 1827 vertheidigte Peter Backhausen in Berlin seine Inauguralabhandlung: *de regeneratione lentis crystallinae,* in welcher er, gestützt auf 14 an acht Kaninchen unter den Augen von Rudolphi und Herrn Dr. Schlemm angestellte Versuche behauptete, Cocteau's und Leroy's Versuche wären auf eine Art angestellt worden, dass man nichts von denselben hätte erwarten können, und ihre Folgerungen beruhten auf Täuschungen.

17, 18, 20, 22 und 25 Tage nach der Operation tödete Backhausen die Thiere und hat auch bey der genausten Untersuchung in keinem Falle auch nur eine Spur von Linsenmasse entdecken

*) veröffentlicht im *Journal de physiologie par Magendie,* 1827, I. Heft S. 30 ferner in Frorieps Notizen v. 1827, XVI. Bd. S. 289.

können. Nur bey seinem zweyten und sechsten Versuche, wo es ihm bey der Operation nicht gelungen war, die Linse ganz herauszubringen, fand er eine kleine Linse. Im dritten und vierten Falle sowie im fünften, siebenten und mehreren der übrigen Fälle fand sich weder eine Linse noch eine Linsenkapsel, und daraus erklärt sich sehr einfach und natürlich, warum keine neugebildete Linsenmasse aufgefunden werden konnte, denn wenn das Krystallstoff absondernde Organ, die Kapsel, fehlet, ausgezogen ist, kann keine neue Linse gebildet werden. In einigen Fällen war auch die Kapsel zur Hälfte zerstört worden, und Herr Dr. Backhausen hat überhaupt seine Kaninchen allzufrüh getödet.

Im nämlichen Jahre 1827 stellte Dr. Löwenhardt in Prenzlow mit Beyhülfe des Dr. Davidson folgende Versuche über die Sache an:

1) Zweyen 10- und 12wöchentlichen Kaninchen wurden beide Linsen mit möglichster Schonung am 6. July 1827 ausgezogen. Zehn Tage darnach waren sie geheilt und sahen ganz gut. — Am 18. April 1828 wurde an beiden Thieren die Operation wiederhohlet und dabey vier neugebildete, jedoch abgeplattetere und weichere Linsen ausgezogen. — Am 15. July 1828 tödete man das eine Kaninchen und fand in der Kapsel nur eine kleine Menge gallertartigen Schleim, welcher vielleicht bey längerem Leben, wie Dr. Löwenhardt meint, noch mehr an Konsistenz gewonnen haben würde, wenn anders nicht die zweymalige Verletzung der Kapsel deren Reproduktionskräft vernichtet hat.

2) Am 9. July 1827 wurden zweyen 15monatlichen Kaninchen die Linsen auf beiden Augen durch Extraction entfernt. Diesmal hatte man grössere Einschnitte in die Kapseln gemacht.

Am 23 März 1828 wurde die Operation wiederhohlt und man erhielt aus drey Augen drey noch weichere und noch weniger gewölbte Linsen als bey dem ersten Paare. Aus dem rechten Aug des einen konnte man keine Linse ausziehen, da in diesem in Folge der heftigen Entzündung nach der ersten Operation die Wiedererzeugung der Linse gehindert war. Auch bey der anatomischen Untersuchung fand sich in diesem Auge keine Spur von Linsensubstanz.

3) Am 16. July 1827 zog man einem dritten Paar von sechsmonatlichen Kaninchen die Linsen aus und zerstörte dabey die vordere Wand der Kapseln und schnitt auch die hintere mehrfach ein.

Am 6. April 1828 versuchte man die Extraction der Linse, brachte aber nur etwas Glasfeuchtigkeit aus dem Auge.

Aus diesen Versuchen zieht Dr. Löwenhardt folgende Schlüsse:

1) dass die Wiedererzeugung der Linse bey Thieren erzielt werden kann;

2) dass bey jüngeren Thieren, wo die Reproduktionskraft überhaupt grösser ist, auch die Wiedererzeugung der Linse schneller und vollständiger vor sich geht;

3) dass die Kapsel zunächst das Wiederer-

zeugungsorgan der Linse ist, wie die Versuche an dem dritten Kaninchenpaare beweisen.

Dr. Löwenhardt machte diese Versuche erst im Spätsommer 1841 in Nummer 418 der Froriepischen Notizen Sp. 344 bekannt, veranlasst durch die Anfrage eines Ungenannten im Aprilhefte von Hufeland's Journal 1841 S. 115, welcher Middlemore's Behauptung, dass die Linse sich wieder erzeuge, bezweifelt: „ob teutsche Aerzte die Wiedererzeugung der Krystalllinse je beobachtet hätten." Dieser Ungenannte muss im Gebiet der Augenheilkunde sich nicht sehr umgethan haben, denn sonst hätten ihm die Untersuchungen von Dieterich, Backhausen, Sömmerring, Mayer und Pauli nicht noch 1841 unbekannt gewesen seyn können.

In England hat Henry Day im Jahre 1828 einen Versuch gemacht, und an der Stelle der ausgezogenen Linse eine neue jedoch von viel weicherer Konsistenz *(much soster consistence)* gefunden.

Im nämlichen Jahre erschien zu Frankfurt am Main bey der Jubelfeyer Samuel Thomas von Sömmerring's von seinem Sohne Wilhelm Sömmerring die Schrift: *Beobachtungen über die organischen Veränderungen im Auge nach Staaroperationen*, worin derselbe acht anatomische Untersuchungen von Augen mittheilt, an welchen vor längerer Zeit die Staaroperation verrichtet worden war, und die Wiedererzeugung der Krystalllinse im menschlichen Auge zum erstenmale wiederum in Teutschland auf das Bestimmteste nachweist. —

Sehr genaue Abbildungen sind auf drey Steindrucktafeln dieser Schrift beygegeben.

Es sind die sechs ersten Beobachtungen, welche auf unseren Gegenstand Bezug haben, und die ich ihrer Wichtigkeit halber hier mittheile.

Erste Beobachtung. Im Sommer 1822, kaum 24 Stunden nach dem Tode, untersuchte Dr. Wilh. Sömmerring das linke Aug eines 42jährigen Mannes, an welchem acht und ein halbes Jahr früher von Herrn Melchior in Giessen der graue Staar durch Skleronyxis war umgelegt worden. Der Operation waren keine Zufälle gefolgt, und der Mann hatte vom eilften Tage an sein Aug wieder gebrauchen und bald mit Hülfe einer Staarbrille groben Druck lesen können. Der Mann war an allgemeiner Wassersucht gestorben. Bey vorsichtiger Durchschneidung des Augapfels in eine vordere und eine hintere Hälfte floss die Glasfeuchtigkeit sogleich aus, sie war vollkommen hell und klar, allein ungewöhnlich flüssig, wie öfter bey Wassersüchtigen. S. sah keine Linse und glaubte, sie sey vollkommen durch die Aufsaugung verschwunden. Die ganze Fläche der Traubenhaut erschien rein schwarz, nur auf den Ciliarfortsätzen nach unten und aussen lag ein graulichweisses Körperchen von der Grösse eines Mohnsaamens, welches S. für einen kleinen Rest der zusammengerollten Linsenkapsel hielt, der daselbst leicht von der durchsichtigen Glashaut zurückgehalten wurde. Nun wurde das Aug in starken Weingeist gelegt, und Tags darauf fand S. an der Stelle der Kapsel

und Linse zwey weisslich getrübte halbmondförmige häutige Segmente, ausgezeichnet durch eine gelbweisse, wulstige, käsartige Substanz, welche über die Hälfte der Traubenhaut verdeckte. Das obere kleinere Segment reichte nicht ganz bis zum Rand der Pupille (vergl. Taf. I. Fig. I. des S...ischen Werkes); das untere grössere ragte etwas darüber hinaus, doch so, dass sie fast ganz frey blieb; sie waren an dem inneren geraden Rande rein und scharf begränzet, an ihrem äusseren ringförmigen, wulstigen Rande aber durch die durchsichtige *Zonula Zinnii* befestigt. S. zweifelte nicht, dass es die Reste der Linsenkapsel und die in ihnen enthaltenen Wülste neuerzeugte Krystallmasse seyen, welche sich erst im Weingeiste getrübt hätten, und daher früher wegen ihrer Durchsichtigkeit von ihm übersehen worden wären. Bruchstücke der Staarlinse können es nicht gewesen seyn, da dieselben nicht klar und hell, sondern getrübt hätten seyn müssen. Die Staarlinse selbst ist durch Aufsaugung ganz verschwunden. — Dr. Sömmerring hat dies Aug auf der I. Tafel Fig. I. abgebildet. Diese Abbildung hat Hofrath von Ammon in seine klin. Darstellungen der Krankh. des menschl. Auges aufgenommen; I. Theil Tafel XII. Fig. 32. —

Zweyte Beobachtung. Im Sommer 1821 hatte Dr. S. einem 83jährigen Manne am rechten Auge seinen harten Linsenstaar durch die Sklerotika umgelegt. Die Pupille erschien grösstentheils rein, der Operirte konnte sehen. Zufälle traten nicht ein. Nach einigen Monaten konnte er die Gegenstände

im Zimmer, die Leute auf der Strasse ganz gut ohne Brille erkennen; die Pupille war rund und völlig rein bis auf einige nur schwer erkennbare graue Fädchen. Dreyzehn Monate nach der Operation starb er an Marasmus. 36 Stunden nach dem Tode untersuchte S. das Aug.

Der Glaskörper war vollkommen durchsichtig und nicht flüssiger als gewöhnlich. Die harte, braungelbe, rissige Linse hielt nur noch zwey Linien im Durchmesser und lag auf dem unteren Theile des Faltenkranzes vom Rande der Iris bis etwas über den Netzhautsaum hinaus; sie lag hier ziemlich unbeweglich in einer Grube des Glaskörpers, und war von einem Gewebe verdickter Fäden der Glashaut umsponnen. Die dunkle, schwarzbraune Traubenhaut erschien völlig rein und die Pupille so hell, dass man durch sie und die Hornhaut ganz deutlich hindurch sehen konnte.

In starken Weingeist gelegt zeigte das Aug indessen bald einen vorher unsichtbaren, weil klaren und durchsichtigen, sich allmählich trübenden, ringförmigen Wulst, der endlich ganz gelblichweiss und undurchsichtig wurde. Er hatte nicht ganz die Breite des Irisringes, nach der Mitte zu verlief sein unregelmässig gezackter Rand in eine spinnwebenartige, ganz dünne und durchscheinende Membran, welche gerad hinter dem Sehloche lag. Diese Haut, worin der Wulst sich befand, sass rings an der *Zonula Zinnii* fest, von wo aus lauter zarte Fädchen nach dem Mittelpunkt der Pupille liefen, und bildete eine vollkommene Scheidewand zwischen der wässerigen

und gläsernen Feuchtigkeit. Sie hatte keinen Zusammenhang mit der Traubenhaut, hinter welcher sie eine halbe Linie weit lag, sondern schwebte ganz frey, und nur an der untersten Stelle derselben, welche dem Lager der Staarlinse entsprach, fehlte ein Stückchen des ringförmigen Wulstes. Diese Scheidewand ist nichts anderes als die zerrissene Linsenkapsel, welche sich durch neuerzeugtes Fadengeweb wieder vereinigt hatte. Da sie weder vorn mit der Traubenhaut, noch hinten mit der Glashaut weiter zusammenhing, so muss sie von den Ciliarligamenten aus, mit denen sie durch die Zonula Zinnii fest verbunden war, ernährt worden seyn. Der ringförmige Wulst ist neu von der Kapsel erzeugte Linsensubstanz, das beweist seine Durchsichtigkeit und die Trübung und Gerinnung durch Weingeist.

Dritte und vierte Beobachtung. S. untersuchte 1823 die beiden Augen eines 76jährigen Mannes, welchem er zwey Jahre früher auf beiden Augen den Staar durch Skleronyxis operirt hatte.

Er fand die Staarlinsen um die Hälfte im Queerdurchmesser verkleinert, dunkel braungelb wie trüber Bernstein. Im linken Auge erschien, nachdem es in Weingeist gelegen, ein sehr regelmässiger, dicker, weisser, ringförmiger Wulst, von dem man vorher seiner Durchsichtigkeit wegen nichts gesehen hatte. Die dünne florartige Membran, welche den Wulst einschloss, hatte sich fast gar nicht mehr getrübt, ein Beweis, dass es die Kapsel ist, welche sich bekanntlich in Weingeist auch fast nicht trübt.

Die kleine eyrunde Oeffnung in der Mitte des Ringes, wodurch bey der Operation die Linse gedrückt worden war, hatte sich durch ein überaus feines spinnenwebenartiges Häutlein wieder geschlossen.

Im rechten Auge zeigte sich der Krystallwulst nur hinter der untern Hälfte der Traubenhaut in Form eines halben Mondes in der Kapsel, da diese vermuthlich bey der Operation an der ganzen oberen Hälfte ihres Umkreises von den Ciliarligamenten losgetrennt worden war.

Fünfte Beobachtung. Im linken Auge einer 76jährigen Frau, welcher drey Jahre vorher von Dr. Emden der Staar war umgelegt worden, fand S. die ganze Krystalllinse, von ihrer unzerrissenen Kapsel umhüllet, auf dem Faltenkranze liegen. Dieselbe war dunkel und hart, aber in ihrem Umfange nicht verkleinert, weil sie durch die sie umschliessende Kapsel vor jeder Einwirkung der Wasser- und Glasfeuchtigkeit geschützt war. Von einem neuerzeugten ringförmigen Krystallwulst war nichts zu entdecken. Ein solcher konnte in diesem Falle nicht erzeugt werden, da die Kapsel mitsamt der Staarlinse von ihrem natürlichen Platze losgerissen und verdrängt worden war.

Sechste Beobachtung. Im rechten Auge, mit welchem diese Frau nach der Operation eine Zeit lang gesehen hatte, und wo durch spätterhin eintrettende Entzündungen das Gesicht gänzlich verlohren gegangen war, fand S. Folgendes. Die Kapsel war vollkommen an ihrem Platze, und in ihr hatte sich ein sehr regelmässiger Ring neuer

Linsensubstanz, welche durch Sublimatauflösung schmutzig gefärbt worden war, gebildet. In der Mitte dieses Wulstes war eine kleine eyrunde Oeffnung in der Kapsel. Die Staarlinse selbst war durch Aufsaugung verschwunden, aber sehr deutlich war noch die Grube zu sehen am Rande der Ciliarligamente, worin die Staarlinse gelegen. Dieselbe war mit einem neugebildeten häutigen Geweb überzogen, welches bis zum unteren Rande des kleinen Loches in der Kapsel reichte und über einen grossen Theil der Netzhaut sich erstreckte und die Hauptursache der allmählichen Wiederaufhebung des Sehvermögens gewesen zu seyn scheint.

Sömmerring behauptet, gestützt auf diese sechs Beobachtungen, dass nach der Staaroperation von der in ihrer natürlichen Verbindung gebliebenen Kapsel neue Linsensubstanz abgesondert werde, welche er Krystallwulst benannte. Die Form dieses Wulstes sey von der Gestalt der Kapsel abhängig, daher erscheine er je nach der Verletzung der Kapsel bald ring- bald halbmondförmig, bald nur an einzelen Stellen ausgebildet. Die umgelegte Staarlinse verschwinde nach und nach durch Aufsaugung aus dem Auge, während die Kapsel der Auflösung widerstehe.

Hierher gehört auch folgende Beobachtung, welche Herr Professor Adam Kaspar Hesselbach, damals Prosektor an der anthropotomischen Anstalt dahier, in den von ihm und Herrn Professor Johann Baptist Friedreich herausgegebe-

nen Beyträgen zur Natur- und Heilkunde II. Band S. 131 in dem Jahre 1826 veröffentlicht hat.

In diesem Aufsatze erzählet H., wie ihm vor einigen Jahren die Freude geworden, die Augen eines siebzigjährigen Weibes zu untersuchen, welches, zwar sehend gebohren, aber einige Monate nach seiner Geburt in Folge einer heftigen, sich selbst überlassenen Augenentzündung fast ganz erblindet war. In ihrem sechs und zwanzigsten Jahre ward dieser Frau von dem unvergesslichen Karl Kaspar von Siebold an beiden Augen der Staar niedergedrückt, und sie erfreute sich auf ihrem rechten Aug nach vierzehn Tägen des gehörigen Augenlichtes. An dem linken Auge ward sie sechs Wochen nach der ersten Operation zum zweytenmale operirt und zwar mit günstigem Erfolge.

Bey der anatomischen Untersuchung, vier und vierzig Jahre nach der Operation, fand H. im linken Auge (Figur I. der seinem Aufsatze beygegebenen, schönen Abbildung) die Pupille klein und eckig verzogen; die Regenbogenhaut gegen die Nase hin, zum Theil von ihrer Insertion losgerissen, und dadurch eine zweyte unregelmässig gestaltete Pupille gebildet. Sklerotika, Chorioidea und Nervea ziemlich fest mit einander verwachsen. Der in seinem hinteren Abschnitte wässerige Glaskörper floss bey der Eröffnung aus, in seiner vordern Hälfte glich er mehr einer gallertartigen Masse, welche fest mit dem Kammkranze (*corona cristata, corpus ciliare*) zusammenhing. Unterhalb der eigentlichen Pupille sah man auf dem Faltenkranze den Rest der etwa

um zwey Drittel verkleinerten Staarlinse mit einem kleinen Knochenkerne in der Mitte liegen.

Am rechten Auge (Figur II. der oben bez. Abb.) war die Pupille grösser, der Glaskörper verhielt sich wie am linken. Die Häute waren nicht verwachsen. Die verdickte Kapsel der Linse war der Pupille gegenüber durchlöchert, und lag als ein breiter, milchweisser Ring um diese herum. Auf dem Kammkranze lag ein Knochenkern (wahrscheinlich der Kern der Staarlinse), der mit dem genannten Kranze und der Linsenkapsel locker zusammenhing.

Merkwürdig ist, dass in einem Zeitraume von 44 Jahren die niedergedrückten Linsen noch nicht ganz aufgesogen waren.

Der breite, milchweisse Ring, welchen Herr Hesselbach sehr schön abgebildet hat, ist aber keineswegs die verdickte Linsenkapsel, wie Herr Hesselbach meinte, sondern der durch die ungetrübte feine Kapsel durchscheinende Krystallwulst.

Im Jahre 1832 veröffentlichte Professor Mayer in Bonn seine Versuche.

Er hatte vierzehn Kaninchen nacheinander der Operation der Extraction unterworfen, wie es scheint aber, aus mir unbekannten Gründen, immer nur aus einem und zwar aus dem linken Auge die Krystalllinse ausgezogen. Bey den ersten fünf Versuchen, wo er die Thiere nach 3, 4, 5, 6 und 7 Tagen tödete, fand er in der Kapsel keine neue Linsensubstanz. — Bey seinem sechsten Versuche fand er

nach 8 Tagen in der Kapsel einen von ihr trennbaren kleinen Ring von neuerzeugter weicher Linsenmasse. — Bey dem siebenten Kaninchen fand er nach vier Wochen einen breiten Ring von Linsensubstanz. Beym achten Versuche zeigte sich nach sieben und einer halben Woche an der Stelle der Linse ein neuerzeugter Krystallkörper, welcher fast die Grösse der Linse hatte, aber einen breiten Ring darstellte. — Bey den fünf folgenden Versuchen fand M. zweymal nach 8, zweymal nach 7 Wochen und einmal nach vier Monaten einen ähnlichen, bald mehr bald minder breiten Ring von Linsenmasse. Beym vierzehnten Versuch ward das Thier nach vier Monaten und zwölf Tagen getödet. Bey der Untersuchung fand sich der linke Augapfel nicht, wie in den dreyzehn anderen Fällen, kleiner als im gesunden Zustande, sondern eben so gross. Er schien sich also nach einiger Zeit wieder ausgedehnt zu haben, jedoch nicht auf gleichmässige Art, denn es war die Hornhaut ungewöhnlich gewölbt und ausgedehnt, daher die vordere Augenkammer beträchtlich erweitert. Die Iris gross und ausgedehnt. An der Stelle der ausgezogenen Linse eine neuerzeugte von etwas grösserem Umfange, als die ausgezogene war, aber sie zeigte in ihrem Mittelpunkte eine rundliche Oeffnung, offenbar der Stelle wo die Kapsel bey der Operation war zerrissen worden.

Das rechte Aug desselben Kaninchens war in Folge sympathisch entstandener Entzündung verkümmert.

Herr Mayer zog aus seinen Versuchen folgende Schlüsse:

1) Nach Entfernung der Linse aus dem Auge wird dieselbe wieder erzeuget, wenn die Kapsel gesund ist.

2) Diese Wiedererzeugung ist das Werk der vorderen Kapselwand.

3) Dieselbe beginnet vom Umkreise der Kapsel, setzt sich gegen die Mitte zu fort, und höret da auf, wo die Kapsel verletzt oder zerstöhret ist.

4) Die Kapsel ist immer mit der neuerzeugten Linse mehr oder weniger verwachsen.

5) Daher kann auch keine zweyte Wiedererzeugung nach einer zweyten Operation, wodurch die wiedererzeugte Linse entfernt worden wäre, stattfinden.

6) Die neuerzeugte Linse besitzt die Klarheit, Durchsichtigkeit und fast dieselbe Konsistenz wie die herausgenommene, und ersetzet dieselbe daher in physiologischer Hinsicht mehr oder minder.

7) Die Masse der neugebildeten Linsenmasse ist immer geringer als die der ursprünglichen, gesunden.

Herr Mayer hat auch die Augen einer alten Frau untersucht, welche mehrere Jahre vorher am linken Auge durch Skleronyxis war operirt worden.

Die Stichwunde war durch Vernarbung in der Bindhaut geschlossen, in der Sklerotika war sie offen und nur durch einen vorgefallenen Streifen der Chorioidea verstopft. Von der niedergedrückten Krystalllinse war keine Spur vorhanden, sie

war vollkommen aufgesogen. Auf der vorderen Wand der Linsenkapsel waren mehre weisse und verdickte Stellen, auch war dieselbe an einer Stelle mit der Traubenhaut verwachsen. Unmittelbar hinter der vorderen Wand lag die hintere, und die Stelle der Linse war durch einen Vorsprung des Glaskörpers ausgefüllt. — Im rechten unoperirten Auge fand sich die Linse an ihrem Umkreise weiss, trüb, undurchsichtig, in ihrer Mitte gelb und durchscheinend. Die vordere Wand der Kapsel ebenfalls etwas getrübt und mit der Linse etwas verwachsen.

Dr. Wilhelm Werneck in Salzburg giebt in Ammon's Zeitschrift von 1834 Nachricht von sechs Augen, welche er untersucht. Das erste Paar war von einer über 60 Jahr alten Frau, welcher W. ein Jahr vor ihrem Tode beide Staarlinsen durch die Sklerotika niedergedrückt hatte. In diesen zwey Augen konnte durchaus keine Spur neuerzeugter Linsenmasse aufgefunden werden. Eben so wenig in den beiden Augen einer anderen Frau von gleichem Alter, welche aber sechs Jahre vor ihrem Tode von einem herumreisenden Augenarzte war operirt worden.

Dagegen fand W. in der durchsichtigen Linsenkapsel beider Augen eines 57 Jahre alten, an Brustwassersucht verstorbenen Jägers, dem er fünf Jahre früher zwey reine Linsenstaare durch Extraction aus den Augen entfernt hatte, eine gallertartige klare Masse, welche in Weingeist schnell zu ei-

nem weisslichen, bröcklichen Ring geraun, der aber keinen Faserbau zeigte.

Im nämlichen Hefte des Jahrganges 1834 der Zeitschrift von Ammon finden wir eine Beobachtung von Beck in Freyburg.

Beck hatte im Jahre 1822 einer 46jährigen Frau auf dem rechten Aug den Kapsellinsenstaar mit günstigem und dauerndem Erfolge durch die Sklerotika niedergedrückt. Derselben Frau war bereits in ihrem 16ten Lebensjahre durch Extraction die staarige Linse des linken Auges entfernt worden; allein bald nach dieser ersten Operation durch einen französischen Augenarzt war das Sehvermögen unter grossen Schmerzen gänzlich verlohren gegangen. Im Anfang des Jahres 1833, also 10 Jahre nach der zweyten Operation starb diese Frau an Gebährmutterkrebs.

Im rechten Auge fand man Folgendes: Die Kapselreste getrübt, verdickt, sehr fest an der *Zonula Zinnii* anhängend, aber keineswegs mit der Traubenhaut verwachsen. Die Kapselreste selber waren vereinigt zu einem häutigen Ring, welcher aber keine Spur von Linsenmasse, von einem sömmerringischen Krystallwulst enthielt. Der Glaskörper war vorgetretten, so dass er die Stelle der Linse ausfüllte, von der niedergedrückten Staarlinse selber war nichts zu sehen.

Im linken Auge bildete die verdunkelte Linsenkapsel einen Ring mit weiter Oeffnung dessen Ränder unregelmässig zerrissen waren, welcher aber

sehr fest an der *Zonula Zinnii* festhing. Der Glaskörper war vorn nicht platt und eingedrückt, sondern mehr kugelförmig, von einer neuerzeugten Linsenmasse keine Spur. Auf der inneren Fläche der Glashaut ein rother, mehrere Linien langer und breiter Fleck, welcher aus vielen sehr dünnen, nach vorn verlaufenden, mikroskopischen Gefässen bestand.

In der zweyten Auflage seines Handbuches der Augenheilkunde (Heidelberg, 1832) S. 495 giebt Beck zu, dass die Linsenkapsel nach der Staaroperation fortfahre krystallinische Feuchtigkeit abzusondern, dass daraus der sömmerringische Krystallwulst entstehe, läugnet aber mit Dr. Backhausen eine förmliche und eigentliche Wiedererzeugung der Krystalllinse.

Auch Dr. Schindler in Greiffenberg hegt eine ähnliche Meinung, indem er sagt, dass, falls die Kapsel nicht zu bedeutend verletzt worden, sich in derselben ein linsenähnlicher Körper erzeugen könne. Vergl. die von Dr. Karl Christ. Schmidt in Leipzig herausgegebene Encyklopädie der gesammten Medicin. Leipzig 1841. II. Band I. Hälfte S. 49. Aufsatz: *Cataracta.*

Professor Dr. Radius sagt im Jahre 1836 in dem von W. Walther, M. Jäger und J. Radius herausgegebenen Handwörterbuche im Artikel *Cataracta,* wo er eine unvollständige Geschichte der Wiedererzeugung der Krystalllinse giebt, er habe nach Staaroperationen den durchsichtigen, ringförmigen Krystallwulst beobachtet, ohne aber etwas

Näheres über diesen Fall mitzutheilen. Er giebt ferner an, dass der Glaskörper sich zwischen den Ring hineindränge, an dieser Stelle eine dichtere Konsistenz annehme, und so die Linse ersetze. Professor Radius glaubt, dass die Bildung des Krystallwulstes häufiger nach Zerstückelung und Verschiebung als nach Ausziehung der Linse zu Stand käme, weil die Kapsel oft mit ausgezogen werde, und sagt, er habe in einem Falle, wo er ein Aug, an dem 25 Monate früher die Ausziehung gemacht worden war, untersucht habe, nichts von neuerzeugter Linsenmasse wahrnehmen können.

Der mit W. unterzeichnete Beurtheiler des oben genannten Handwörterbuches der gesammten Chirurgie und Augenheilkunde in Schmidt's Jahrbüchern (Bd. XIX, S. 362), sagt: „er besitze zwey Präparate, eins nach der Extraction, das andere nach der Reclination, wo bey jedem deutlich der sogenannte Krystallwulst zu sehen ist."

Professor A. Retzius *(Tidskrift för Läkare 1837)* zeigte der medicinischen Gesellschaft in Stockholm zwey in Weingeist aufbewahrte Augäpfel von einem Manne, dem er früher den Staar durch Discission und Niederdrückung auf beiden Augen operirt hatte. Man fand in dem Präparate, dass neue Linsenmasse erzeugt worden war, und dass die beiden Staarlinsen durch Aufsaugung bedeutend verkleinert worden waren. Herr Prof. Retzius glaubt, dass die Wiederbildung der Linse öfters bey Staaroperirten vorkomme, indem dieselben

nach einiger Zeit oft weniger gewölbter Gläser bedürfen und am Ende ohne diese sehr gut sehen.

Im Jahre 1838 erschien des Herrn Dr. Pauli Buch über den grauen Staar und die Verkrümmungen, in welchem derselbe S. 21—25 eine ziemlich vollständige Geschichte der Wiedererzeugung der Krystalllinse liefert, jedoch nicht ohne einige Irrthümer, und zugleich zwey Versuche bekannt macht. Herr Pauli verrichtete nämlich bey einem alten Jagdhunde und bey einem Stiere die Ausziehung der Linse. Der Jagdhund ward 163, der Stier 211 Tage nach der Operation getödet. Im rechten Auge des Hundes will P. weder von Kapsel noch von Linse etwas gefunden haben. Im linken Auge aber fand sich an der Stelle der ausgezogenen Linse ein ihr ähnlicher, obwohl weicherer und kleinerer, jedoch durchsichtiger Körper; am Kapseleinschnitte war die neue Linse abgeplatteter, die Schnittränder schienen etwas in die neue Substanz hineingezogen, und fester mit ihr zusammenzuhangen als im übrigen Umfange der Kapsel. In den beiden Stieraugen traff Herr P. dasselbe. Die Grösse der neuen Linse betrug indessen nicht viel über die Hälfte der ausgezogenen. Ihre Masse war aber fester und dichter als jene im linken Hundsauge. Die Einschnittsränder der Kapsel waren wie dort gegen den neuen Krystall gewandt und minder leicht davon abzulösen als die übrigen Theile der Kapsel. Beide Thiere hatten bis zu ihrem Tode das Sehvermögen behalten.

Herr Hofrath von Ammon hat in seinen klinischen Darstellungen der Krankheiten des menschlichen Auges. Berlin 1838. I. Theil Tafel XII Figur 30–35, sechs Abbildungen von Augen gegeben, an welchen früher die Staaroperation (Umlegung theils durch die Hornhaut, theils durch die Sklerotika) gemacht worden war. — Figur 30 und 31 sind Augen dargestellt, in welchen in Folge von Entzündung nach der Operation in der hinteren Augenkammer Ausschwitzungen entstanden, so dass man nichts deutlich unterscheiden konnte. — Figur 32 ist dem obenerwähnten Werke von Dr. Wilh. Sömmerring entnommen, wie ich gleichfalls schon bemerkt habe. — Fig. 33 stellt das linke Aug einer Frau vor, welcher drey Jahre vorher der Staar durch Skleronyxis war umgelegt worden. Die hintere Kapselwand scheint trüb, gelblich; nach links und unten ist ein rundes Loch in derselben; rechts nach aussen zu liegt die gelbe, verdunkelte und verkleinerte Linse auf dem Faltenkranze, an der Stelle befindet sich auf der Chorioidea plastisches Exsudat. Diese Abbildung ist der von Dr. W. Sömmerring Tafel I. Figur 4 b so ähnlich, dass ich sie auf den ersten Blick für eine Nachbildung hielt. Die gelbe Färbung des Krystallwulstes und der Kapsel allein brachten mich von diesem Gedanken wieder ab. Als ich beide verglich fand ich auch, dass das Loch in der Kapselwand auf Dr. Sömmerring's Abbildung nicht kreisrund sondern eyrund ist, und sich auf der entgegengesetzten Seite befindet. Doch könnte das wohl ein Fehler des

Zeichners seyn. — Figur 34 stellt das rechte Aug eines alten Mannes vor, an dem die Umlegung des Staares durch die Sklerotika gemacht worden war. Der Kranke sah nach der Operation, aber nicht vollkommen, und es erschien nur der obere Theil des Sehloches frey. Bey der Untersuchung nach dem Tode zeigte sich eine gelbe Masse an der Stelle der Linse und Kapsel, welche sich nicht unterscheiden liessen; dieselbe bedeckte den grössten Theil der Traubenhaut und füllte die Pupille aus, von hier aus erstreckte sie sich nach unten. — Hier war von einem Krystallwulste nichts zu sehn. —

Figur 35 giebt die innere Ansicht des vorderen Abschnittes eines Auges an dem durch die Keratonyxis die Umlegung der harten Linse gemacht worden. Die umgelegte, nur wenig verkleinerte Linse (wieviel Zeit vom Tag der Operation bis zu jenem des Todes verflossen, ist leider nicht angegeben; sowie man überhaupt in dem den Tafeln beygegebenen Texte oft umsonst nähere Aufschlüsse sucht) liegt nach unten auf dem Faltenkranze, an der Stelle der Traubenhaut *(Uvea)* und Pupille sieht man ein weisslich braunes Exsudat. — Dies ist vielleicht eine Spur von Krystallwulst, auf dessen Kapsel Farbstoff von der Traubenhaut sitzen geblieben ist. —

— Im Jahre 1841 hat Herr Middlemore (Sieh *The Lancet* 1. May 1841 S. 181) bekannt gemacht, er habe bey Versuchen an jungen Thieren

gefunden, dass sich die Krystalllinse wieder erzeuge, wenn man die Linsenkapsel nur öffne und die Linse vorsichtig entferne, dass aber keine Wiedererzeugung eintrette, wenn die Kapsel bey dem Versuche vollständig zerrissen wurde. —

Dies sind sämmtliche Beobachtungen und Versuche über Wiedererzeugung der Linse, welche ich habe auffinden können, es ist aber bey der grossen Ausdehnung der Tageslitteratur sehr wohl möglich, dass mir ein' oder die andere Mittheilung entgangen ist.

Dr. Friederich Christian Dieterich hat nur theilweise Wiedererzeugung der Krystalllinse und der Kapsel bey Verwundungen mit Substanzverlust beobachtet. Vergleiche seine reichhaltige Preisschrift „über die Verwundungen des Linsen-„systemes." Tübingen, 1824. —

Anführen muss ich noch, dass auch Professor Balling bey seinen Versuchen an Thieren die Wiedererzeugung der Linse beobachtet hat.

Auch der Herr Dr. Gruby in Wien scheint hierüber einen Versuch angestellt zu haben, wenigstens hat er bey seiner Disputation (1839) folgenden Streitsatz aufgestellt: „*Substantia lentis crystallinae in cane regeneratur.*"

Es übriget nun noch meines Vaters und meine eigenen Beobachtungen anzuführen.

Wir haben auch an Kaninchen die Versuche von Cocteau und Leroy wiederhohlt.

Am 25sten Weinmonates 1837 machten wir bey einem Kaninchen auf beiden Seiten die Ausziehung der Linse, welche sehr leicht und schnell gelang.

Am 26sten wurde dieselbe Operation bey einem zweyten Kaninchen vorgenommen und am 21. November dess. J. bey einem dritten und vierten. Die beiden letzten waren erst wenig Wochen alt, die beiden ersten vollkommen ausgewachsene Thiere. Bey der zweyten, siebenten und achten Operation stürzten nach Vollendung des Hornhautschnittes, durch plötzliche Zusammenziehung der Muskeln des Auges hervorgetrieben, die Linsen heraus. Die auf die Operation folgende Entzündung war so ziemlich bey allen vier Thieren gleich stark. Das erste und das zweyte Kaninchen verlohren beide auf dem rechten Aug das Gesicht durch Eiterung und Verkümmerung des Augapfels, sahen aber mit dem linken Auge. — Am 24sten Januar 1838 war das dritte Kaninchen während der Nacht erfrohren. Bey der Untersuchung der Augen fanden wir in der zusammengefallenen Linsenkapsel keine neue Linsenmasse.

Am 13ten Juny 1838 ward das erstoperirte getödet. Bey der anatomischen Untersuchung fanden wir nichts von einem Krystallwulste.

Am 15ten Juny, also acht Monate nach der Operation ward das zweyte Kaninchen getödet. Das rechte Aug war verkümmert, die Regenbogenhaut mit der Kapsel und Hornhaut verwachsen. Das linke war in seiner vorderen Hälfte erweitert,

indem die sehr klare und durchsichtige Hornhaut um den vierten Theil ihres gewöhnlichen Umfanges vergrössert und ungewöhnlich stark gewölbt war. Nachdem man das Aug in eine vordere und hintere Hälfte gespalten, fand man den Glaskörper vollkommen gesund, an der tellerförmigen Grube in der durchsichtigen Linsenkapsel eine klare durchsichtige, sulzige, in Weingeist rasch gerinnende, neugebildete Linsensubstanz, welche einen unten und oben sehr breiten, innen und aussen schmalen Ring mit einer mittleren Queerspalte darstellte. Diese Queerspalte war übrigens durch eine sehr zarte Membran verschlossen. Vergl. Tafel III Fig. VII. —

Bey dem vierten Kaninchen fanden wir in dem einen Auge ungefähr sieben Monate nach der Operation in der durchsichtigen Kapsel ein wenig gallertigen Schleim, vielleicht neugebildete Krystallmasse.

Erste Beobachtung.

Margaretha Weberinn, 68 Jahre alt, Wittib, von Frankenwinheim, kam am 24. May 1817 in's Juliusspital mit Linsenstaar beider Augen.

Am 2ten Juny ward die Operation gemacht. Mein Vater wollte die Niederdrückung durch die Hornhaut mit der geraden zweyschneidigen Staarnadel von Beer machen; aber die Kranke fuhr ihm durch eine unwillkührliche Bewegung so gegen

die Nadel, dass er am rechten Auge wieder die gewöhnliche gebogene Nadel von Scarpa wählte.

Die Frau bekam am linken Aug eine furchtbare Entzündung und in Folge davon ein Eiterauge. Durch eine angemessene Behandlung wurde zwar der Augapfel noch ganz erhalten, aber es erfolgte Pupillensperre.

Mehrere Wochen nach der Operation entstand plötzlich eine Blutergiessung in die vordere Augenkammer. Durch eine zweckmässige Behandlung ward aber die Aufsaugung des Ergossenen bewirkt, sowie früher jene des Eiters herbeygeführt worden war.

Auf dem rechten Aug erhielt die Kranke ein vollkommen gutes Gesicht. Am 14ten August desselben Jahres ward sie vollkommen geheilt entlassen.

Am letzten November 1823 starb diese Frau in ihrem 74sten Lebensjahre als Juliusspitalpfründnerinn, also sechs Jahre nach der Operation.

Die Untersuchung der Augen ergab Folgendes.

Am rechten Aug fand man die hartgewesene, verdunkelte Krystalllinse bis auf ein Kügelchen von der Grösse eines kleinen Stecknadelkopfes aufgesogen. Dieser Rest — vermuthlich der Kern der Linse — schwamm frey in der wässerigen Feuchtigkeit der hinteren Augenkammer. — Die Kapselreste hatten sich an die Uvea und an die Ciliarfortsätze angelegt; nach oben bemerkte man über dem kleinen Ring der Iris einen kreideweissen Bogen, der aber, losgetrennt, wie ein erweichter

Knorpel sich verhielt und fast ganz noch die vollkommene Kapsel erkennen liess. Dieser weisse, weiche, knorpelähnliche, bogenförmige Körper ist nichts Anderes, als die in der durchsichtigen Kapsel geronnene, neue Krystallmasse, der Krystallwulst Dr. Wilhelm Sömmerring's.

Im linken Auge fand sich die Netzhaut von der Chorioidea getrennt, und mitten in dem aufgelösten, braunlich aussehenden Glaskörper zusammengefaltet. So ging sie gleich einem Bande mit der *Arteria centralis* bis zur hinteren Seite der hier noch in ihrer Lage befindlichen Linse, und hing mit dieser durch Verwachsung zusammen. Die Linse selber war sulzig; die Sklerotika dieses Auges auffallend dicker als jene des rechten.

Zweyte Beobachtung.

Tafel I. Figur I. und II.

Georg Förster, Pfründner im kgl. Juliusspitale zu Würzburg, wurde im Jahre 1816 von meinem Vater auf beiden Augen am grauen Staar operiret. Am linken Auge hatte die Keratonyxis sogleich vollkommenen Erfolg. Am rechten aber konnte die Linse weder durch die Hornhaut noch durch die Sklerotika vollkommen niedergedrückt werden, und sie legte sich in der Folge auf den Pupillarrand der Regenbogenhaut, wo sie mehrere Jahre lang liegen blieb, ohne Zufälle zu verursachen. Endlich zog sie sich von selber zurück, und senkte sich auf den Boden der hintern Augen-

kammer hinab, so dass der Mann auch auf diesem Auge ein gutes Gesicht bekam.

Im Jahre 1829 starb Förster, drey und achtzig Jahre alt, also dreyzehn Jahre nach der Operation.

Die Untersuchung seiner Augen, welche auf der ersten Tafel abgebildet sind, zeigte Folgendes.

Auf dem linken Auge (Tafel I. Figur II, a.) lag die Linse nach unten und aussen und war genau um die Hälfte ihres Umfanges verkleinert. In der halbmondförmig zusammengezogenen Kapsel fand man eine weissliche Masse in Form eines unregelmässigen, zackigen Halbzirkels (Figur II b), welche wohl nichts anderes seyn kann, als neu erzeugte Linsensubstanz — Krystallwulst Sömmerring's — da sie erst durch die Wirkung des Weingeistes sichtbar und weiss wurde.

Im rechten Auge (Tafel I. Figur I. a) war die Staarlinse fast um zwey Drittel ihres Umfanges verkleinert, und lag nicht so tief als im linken. In diesem Auge tratt die neuerzeugte Linsenmasse noch deutlicher hervor, und bildete einen aus einem grösseren, halbmondförmigen und einem kleineren Abschnitte bestehenden, an zwey Stellen unterbrochenen Kreis (Fig. I. b b.) —

Sehr bemerkenswerth ist der Umstand, dass die Aufsaugung der aus ihrer natürlichen Lage und Verbindung gebrachten Staarlinsen innerhalb einer Zeit von dreyzehn Jahren nicht vollendet worden ist, um so mehr da der Operirte, obwohl

sehr bejahrt, doch äusserst lebhaft und munter bis wenige Wochen vor seinem Tode geblieben ist.

Dritte Beobachtung.

Tafel II. Figur III. und IV.

Michael Anger, 76 Jahre alt, Bauer aus Rödelsee, kam am 15ten August 1826 mit reinem Linsenstaare beider Augen in's Juliusspital.

Am 18ten August ward die Keratonyxis gemacht und, da sie ohne Erfolg blieb, am 26sten desselben Monats wiederhohlt. Diesmal gelang es den Staar vollkommen niederzudrücken; die Reaktion war sehr gering. Am 14ten September, also am acht und zwanzigsten Tage nach der ersten Operation ward er geheilt entlassen.

Im May 1828 tratt er als Pfründner in's Juliusspital, wo er am zweyten July 1831, also fünf Jahre nach der Operation, in seinem ein und achtzigsten Jahre starb.

Man fand die niedergedrückten Staarlinsen in beiden Augen fast auf ein Drittel ihres gewöhnlichen Umfanges verkleinert und noch weit deutlichere Spuren der wiedererzeugten Linse als in dem ebenbeschriebenen Falle, wie die Figur III und IV der II. Tafel zeigen. Deutlich sieht man im linken Aug (Figur III b) den nur oben nicht ganz geschlossenen Ring von neuer Linsenmasse und nach unten und seitwärts (Figur III a) die bräunliche Staarlinse auf dem Faltenkranze liegen. Noch schöner ist im rechten Auge (Figur IV b) die in weit

beträchtlicherer Menge neuerzeugte Linsensubstanz hier in Form eines römischen U zu sehen, und ebenfalls liegt die nach unten und innen niedergedrückte gelbbräunliche Staarlinse auf dem Faltenkranze (Figur IV a).

Vierte Beobachtung.

Tafel III. Figur V und VI.

Peter Adam Düring, 71 Jahre alt, Bettler aus Zell bey Eltmann, kam am 20. May 1828 mit vollkommen reifem Linsenstaare des rechten Auges in's Juliushospital.

Der Staar soll sich unter reissenden Schmerzen um das Aug gebildet haben. Auf dem linken Auge war derselbe erst im Entstehen.

Am 22sten May ward eine gerade Nadel durch die Mitte der Hornhaut eingeführt und der Staar niedergedrückt. Nach der Operation entstanden reissende, drückende Schmerzen im Auge, die Regenbogenhaut entzündete sich, Ausschwitzung plastisches Stoffes und Verwachsungen der Regenbogenhaut mit der Kapsel, sowie theilweise Verschliessung des Sehloches waren die Folgen dieser Entzündung.

Am 3ten July verliess er ungeheilt die Anstalt. —

Am ersten Juny 1829 kam er zum zweytenmale in's Juliusspital mit dem nun gereiften Linsenstaare des linken Auges. Am eilften Juny ward die Keratonyxis wie früher am rechten Auge ver-

richtet und der Staar leicht niedergedrückt. Die Erscheinungen, welche auf die Operation folgten, waren sehr mild. — Am ersten Oktober ward er geheilt entlassen. —

Dieser alte Mann ward in der Folge in die Pfründe des Juliusspitales aufgenommen, wo er am 15. Juny 1836 in seinem neun und siebenzigsten Lebensjahre gestorben ist.

Bey der anatomischen Untersuchung seiner Augen fand man im rechten das Sehloch durch die Staarreste und fadenförmige Ausschwitzungen verschlossen.

Im linken Auge, mit dem er vom Tage der Operation an bis zu seinem Tode, also noch sieben Jahre lang gesehen hatte, fand man am Grunde des Glaskörpers die bräunliche Staarlinse bis zur Grösse eines starken Stecknadelkopfes aufgesogen (Taf. III Figur VI b). An ihrem Rande sah man noch deutlich die Spur des durch die Nadel gemachten Eindruckes.

In der tellerförmigen Grube hinter der Pupille konnte man nichts wahrnehmen. Aber nachdem das Aug 24 Stunden in Alkohol gelegen, zeigte sich unmittelbar hinter dem Sehloche ein kreideweisser, kuglicher, einer Fischlinse ähnlicher Krystallkörper (Tafel III Figur VI a). Der Glaskörper war vollkommen klar und von natürlicher Beschaffenheit, die Linsenkapsel ganz durchsichtig und geschlossen. Dieselbe hing durch eine sehr zarte, vollkommen klare, vor das Aug in Weingeist gelegen, und während des Lebens völlig unsichtbare Fortsetzung,

welche einige Aehnlichkeit mit der von Dr. Friedr. Christian Dieterich in Tübingen beobachteten Krystallflocke hat, mit dem Mittelpunkte der Hornhaut zusammen, durch welchen bey der Operation wie gewöhnlich der Einstich mit der geraden beerischen Nadel gemacht worden war.

Dieses Aug ist es, welches mein Vater am 20. September 1836 der medicinischen Sektion der XIV. Versammlung teutscher Naturforscher und Aerzte in Jena vorgelegt, sowie auch dem Herrn Geheimen Rathe Philipp Franz von Walther aus München gezeigt hat. Auch die Herren Professoren Carus und Radius, sowie Dr. Karl Chr. Schmidt in Leipzig und noch mehrere andere Aerzte haben dieses Präparat gesehen.

Fünfte Beobachtung.

Sofie Heinrich, 77 Jahre alt, Hauptmannswittwe aus Kitzingen, sehr abgelebt, kam wegen rheumatischer Leiden in's Juliusspital und am 17ten May 1841 von der medicinischen auf die chirurgische Abtheilung, da sie an Linsenstaar des linken Auges und Pupillensperre des rechten durch Exsudat litt. Schon vor mehreren Jahren war sie in Bonn am Rheine auf dem rechten Auge operirt worden, aber eine bald darauffolgende sehr heftige Entzündung vernichtete den anfänglichen Erfolg der Operation.

Am 19ten May wurde auf dem linken Auge

die Keratonyxis gemacht. Sobald der Staar von der Nadel berührt wurde, zog er sich, so schien es, wie ein Vorhang hinauf. Unmittelbar nach der Operation konnte die Kranke sehen, und behielt auch das Sehvermögen bis zu ihrem Tode, welcher am zweyten Dezember 1841 in Folge von Marasmus eintratt.

Bey der Untersuchung ihrer Augen fand man in dem früher operirten rechten Auge, welches völlig erblindet gewesen, nachdem man es in eine vordere und hintere Hälfte gespalten, eine weissgelbliche, körnige, über zwey Drittel des Augapfelraumes einnehmende, ziemlich feste Masse, durch welche hindurch die strangartig gedrehte, gelbe Netzhaut queer von innen nach aussen und vorn gegen den vorwärts gedrängten, auf ein Dritttheil seines gewöhnlichen Umfanges zusammengepressten Glaskörper verlief. Die körnige, weissgelbliche Masse war leicht zerreiblich und an ihrer hinteren gewölbten, gegen die Chorioidea gekehrten Fläche gelber gefärbt und fester.

Der Glaskörper, von der verdickten, weisslich getrübten Glashaut umschlossen, war trüb, sulzig geronnen, weisslich und ganz schön von der Regenbogenhaut abzutrennen, doch blieb viel von dem dunkelschwarzen Farbstoffe der Traubenhaut auf der vordern Kapselwand haften. Die ganz durchsichtige Linsenkapsel blieb in der tellerförmigen Grube und enthielt einen schmalen, regelmässigen, nur auf einer Seite etwas dünneren Ring von neuer, durch die Wirkung des Weingeistes weissgeron-

neuer Linsenmasse, welche jedoch von der Kapsel selbst abgelöset werden konnte. Die mittlere Oeffnung der Linsenkapsel war durch eine feine, durchsichtige Haut verschlossen. Die Regenbogenhaut vollkommen frey, nirgends verwachsen weder mit der Hornhaut noch mit der Linsenkapsel. Die Hornhaut durchsichtig, die Sklerotika dicker als jene des linken Auges. Von der alten Staarlinse keine Spur zu finden.

Im linken, siebenthalb Monate vor dem Tode, operirten Auge, mit welchem die Frau bis an ihr Ende gesehen, fand sich ein ganz regelmässiger Glaskörper, eine durchsichtige Kapsel und in derselben ein ziemlich regelmässiger, ringförmiger, in Weingeist rasch sich trübender Wulst*) von neuerzeugter Krystallmasse, welcher sich leicht von der durchsichtigen Kapsel trennen liess. Diese lag vollkommen frey hinter der Traubenhaut, und war weder mit dieser noch mit der Glashaut verwachsen. Die runde, dem Sehloch entsprechende Oeffnung in der Kapsel war durch eine sehr feine, vollkommen durchsichtige Haut verschlossen, welche als Scheidewand zwischen Wasser und Glasfeuchtigkeit diente. Die getrübte, gelbbraune, bernsteinähnliche Staarlinse fand sich nach abwärts im unteren Abschnitte des Glaskörpers schwimmend. Sie war ungefähr um etwas mehr als die Hälfte ihres natürlichen Umfanges verkleinert und ziemlich

*) Dieser Krystallwulst hat die grösste Aehnlichkeit mit jenem, welchen W. Sömmerring Tafel II Figur 6, a abgebildet hat, weswegen ich auch auf diese Abbildung verweise.

hart, an ihren Rändern verdünnet und scharf, sowie Dr. Wilhelm Sömmerring in eine seiner dritten Beobachtung beschrieben und Tafel I Figur 3 c und d abgebildet hat.

Nach der Erzählung dieser theils fremden theils eigenen Beobachtungen und Versuche will ich nun noch einige sich daran anknüpfende Betrachtungen und Folgerungen beyfügen.

1) Nach Entfernung der Linse aus dem Auge oder von ihrer natürlichen Stelle durch Niederdrückung oder Umlegung wird unter gegebenen Umständen wieder eine mehr oder minder regelmässige Krystalllinse, oder wenigstens eine kleine Menge Krystallmasse neu hervorgebracht.

2) Diese Wiedererzeugung ist ein Werk der Linsenkapsel als der *Matrix* der Krystalllinse. Die Kapsel und zwar die ganze Kapsel, nicht etwa bloss die vordere Wand derselben, wie Herr Professor Mayer in Bonn meint, oder mehr die hintere Wand, wie Herr Dr. Pauli in Landau wähnet, ist dabey thätig. Es verstehet sich, dass die Kapsel gesund seyn muss, denn eine erkrankte, getrübte Kapsel ist nicht im Stande, klare, durchsichtige, gesunde Linsensubstanz hervorzubringen.

Dieser Meinung ist auch Professor Johann Müller (Handbuch der Physiologie des Menschen. III. Auflage I. Band 1837. S. 402). Auch Herr Hofrath Münz, mein innigst verehrter Lehrer, erkläret die Wiedererzeugung der Linse auf diese

Weise (Handbuch der Anatomie des menschlichen Körpers 1836, IV. Bdes II. Abtheilung, S. 245.) —

3) Wird bey der Staaroperation die Kapsel mitsamt der Linse ausgezogen, was jedoch nur höchst selten geschiehet, und nur dann geschehen kann, wenn die Kapsel erkrankt und aus ihrer natürlichen Verbindung mit dem Strahlenblättchen *(Zonula Zinnii)* getrennt ist; oder wird die Linse mitsamt ihrer Kapsel niedergedrückt, so ist eine Wiedererzeugung der Linse unmöglich, weil das linsenzeugende Mutterorgan, die Kapsel, fehlet.

Ganz ähnlicher Art ist das Verhältniss der Beinhaut zum Knochen. Wird bey Resektionen die Beinhaut möglichst geschont, so erzeuget sich der Knochen mehr weniger vollkommen wieder. Wird aber diese Matrix des Knochen zerstöhret, so hofft man vergebens auf eine Wiedererzeugung des Knochen. Darüber haben uns vielfache Erfahrungen und Leichenöffnungen belehrt und noch ganz besonders die zahlreichen und höchst merkwürdigen Versuche des Herrn Prof. Bernhard Heine an Thieren.

4) Die Kapsel hanget wohl immer mit dem Krystallwulste zusammen, allein sie ist nicht so mit demselben verwachsen, dass man ihn nicht ganz leicht von ihr lostrennen könnte, wie Prof. Mayer meint; mir gelang es wenigstens ganz leicht, wenn ich die Kapsel vorsichtig eingeschnitten hatte, den ringförmigen Krystallwulst von ihr abzutrennen und aus ihr herauszunehmen. Ich glaube daher annehmen zu dürfen (gegen Professor Mayer), dass

eine zweyte Wiedererzeugung nach einer zweyten Operation nicht unmöglich ist, wofür auch Dr. Löwenhardt's Versuche (erste Reihe) sprechen. Ich habe zwar selber noch keine Erfahrungen hierüber gemacht, hoffe aber bey meinen ferneren Versuchen diese Annahme fester begründen zu können.

5) Die neuerzeugte Linsenmasse besitzet dieselbe Klarheit und Durchsichtigkeit wie die ursprüngliche, gesunde Krystalllinse. In kochendes Wasser oder in Weingeist gelegt, gerinnt die vorher krystallhelle Masse zu einer weissen oder gelbweissen, undurchsichtigen Substanz wie die ursprüngliche Linse. Immer aber ist die neugebildete Linse etwas weicher, etwa wie die Linse junger Leute. Dr. W. Sömmerring sagt vom Krystallwulste: „Dem Sehen thut er wohl nur dann Eintrag, wenn er, was selten scheint, über den Rand der Pupille hinausragt, und die Strahlen nicht hindert, aber doch, wie ein höckeriges Glas, falsch bricht; gewöhnlich bleibt er hinter der Pupille (d. h. hinter der Regenbogenhaut) versteckt.“ Es ist allerdings richtig, dass der ringförmige Krystallwulst gewöhnlich hinter der Iris versteckt bleibt, allein selbst wenn er in die Pupille ragt, und selbst den ganzen Raum oder doch den grössten Theil derselben ausfüllt, wie im rechten Auge des in unserer dritten Beobachtung angeführten Mannes (Tafel II Fig. IV) und im linken Auge, dem Gegenstande unserer vierten Beobachtung (Tafel III Fig. V und VI), welche beide ihrer Verrichtung sehr gut vorstanden, beeinträchtigt er das Sehen nicht, oder doch nur wenig.

6) Zur Wiedererzeugung der Krystalllinse ist eine gewisse Zeit nothwendig. Die Angaben der einzelen Forscher sind, was diesen Punkt anbelangt, einander sehr widersprechend.

Die Herren Cocteau und Leroy d'Étiolles wollen nach 14, 34, 39, 46 und 165 Tagen neuerzeugte Linsen bey Kaninchen, Katzen und Hunden gefunden haben. — Herr Dr. Backhausen dagegen versichert, dass er nach 16, 17, 18, 20 und 25 Tagen bey acht Kaninchen auch nie nur die geringste Spur von einer Linse oder Linsensubstanz habe entdecken können.

Herr Dr. Löwenhardt in Prenzlow wartete bey seinen ersten zwey Versuchen neun Monate, und zog nach dieser Zeit vier neuerzeugte Linsen aus, und drey Monate spätter fand man bey einem dieser Kaninchen in der Kapsel etwas gallertigen Schleim, von dem ich mit Dr. Löwenhardt vermuthe, dass es frische Linsenmasse gewesen. — Bey den zwey folgenden Versuchen fanden sich nach acht und einem halben Monate neuerzeugte Linsen. Bey den zwey letzten, wo man bey der ersten Operation die vordere und hintere Wand der Kapsel zerstöhrt hatte, konnte man nach acht Monaten nur etwas gallertigen Schleim herausbringen, welchen Dr. L. für Glasfeuchtigkeit zu halten veranlasst war.

Prof. Mayer fand niemals früher als acht Tage nach der Operation neugebildete Linsenmasse. Nach vier, sieben, acht Wochen und nach vier Monaten

zeigten sich ihm allzeit schöne, breite Ringe von neugebildeter Linsenmasse.

Dr. Pauli in Landau fand bey einem Hunde nach 163 und bey einem Stiere nach 211 Tagen neugebildete Linsen.

Prof. Vrolik fand seine neuerzeugte Linse eilf Jahre nach der Niederdrückung.

Dr. Sömmerring beobachtete den Krystallwulst 13 Monate, zwey Jahre, drey Jahre und acht und ein halbes Jahr nach der Umlegung.

Dr. Werneck fand in 4 Augen nach einem und nach sechs Jahren, nach der Niederdrückung, keine Spur neugebildeter Linsenmasse, dagegen in zwey Augen fünf Jahre nach der Ausziehung neuerzeugte Linsen.

Beck fand 10 Jahre nach der Operation der Niederdrückung keinen Krystallwulst, sondern nur getrübte Kapselreste. — Damit stimmet auch die Beobachtung von Mayer überein, welcher mehrere Jahre nach der Niederdrückung im Auge einer alten Frau keine Spur neuer Krystallmasse, wohl aber die Kapsel weissgefleckt und verdickt fand. — Auch Radius will 25 Monate nach der Ausziehung keine Spur von Linsenmasse gefunden haben, giebt aber nicht an, in welchem Zustande die Kapsel sich befand.

Wir selbst haben in den von uns beobachteten Fällen die neugebildete Linse nach dreyzehn, nach fünf, nach sechs Jahren und einmal nach sechs Monaten gefunden. Auch bey einem Kaninchen

fanden wir erst nach neun Monaten den Krystallwulst. —

Früher als sechs Monate nach der Operation hat man die Neuerzeugung der Linse beym Menschen noch nicht beobachtet.

Die Zeit, innerhalb welcher bey Thieren eine Linse neuerzeugt werden kann, muss durch fernere Versuche erst noch genauer bestimmt werden. — Es ist nicht unmöglich, dass schon in der zweyten Woche etwas Linsensubstanz abgesondert wird, aber zur Bildung einer ganzen Linse gehören gewiss Monate, vielleicht noch mehr.

7) Im Allgemeinen scheint die neue Linsenmasse an Dichtigkeit und Festigkeit, sowie an Menge um so mehr zuzunehmen, je längere Zeit das Thier oder der Mensch die Operation überlebt.

8) Die Form der neuen Linse hanget von der Verletzung der Kapsel und der Heilung derselben ab. Bey der Niederdrückung oder Umlegung wird immer die vordere Wand und zwar gewöhnlich in ihrer Mitte oder in den oberen Abschnitten zerrissen. Häufig auch zerreisset die hintere Wand in ihrer Mitte. Bey der Ausziehung wird, indem man die Kapselwand kreuzweis einzuschneiden sucht, immer eine Lücke in die vordere Wand gemacht. Die Form derselben hanget aber wohl nur in gar seltenen Fällen von dem Willen des Arztes ab, denn die Kapsel zerreisset je nach ihrer Dichtigkeit auf verschiedene Art. Herr Professor Friedrich Jäger in Wien sagt, sie zerspringt wie Glas, sobald man sie mit der Nadel berührt. Die Kapsel-

wunde schliesst sich in den meisten Fällen. Entweder berühren sich die Wundränder und heilen zusammen, oder die Kapsel faltet sich zu einem häutigen Ringe, die Wundränder berühren sich, die mittlere Oeffnung wird durch ein einfaches feines Häutlein geschlossen. Der Ring der Kapsel wird durch Krystallstoff ausgedehnt, und so entstehet der ringförmige Wulst. Auf ähnliche Weise bildet sich je nach der Form und Heilung der Kapselwunde die Halbmond- und Sichelgestalt des Krystallwulstes.

9) Die Kapsel war in allen Fällen von Wiedererzeugung der Linse durchsichtig, und trübte sich selbst in Weingeist fast gar nicht, eine Eigenschaft der gesunden Linsenkapsel, auf welche Sömmerring bey seinen Untersuchungen besonders aufmerksam gemacht hat, und mit Recht, denn wenn dieselbe trüb erscheint, so ist sie entweder krank, oder es liegt noch eine dünne Schichte undurchsichtiger, getrübter Linsenmasse auf ihr, welche mittels eines Pinsels leicht weggewischt werden kann, worauf die Kapsel ganz klar und durchsichtig erscheint. Ist die Kapsel krank, so soll sie getrübt und verdickt, undurchsichtig seyn, was durch auf sie abgelagerte Stoffe, plastisches Exsudat und dgl. bewirkt werden mag. Solche Trübungen, Verdickungen und Verdunklungen der Kapsel stellen den Kapselstaar, *cataracta capsularis*, dar, welcher nach der Meinung der meisten Schriftsteller mindest ebenso häufig seyn soll als der reine Linsenstaar. Mag und will ich nun auch nicht so

weit gehen als Herr Malgaigne *), welcher das Daseyn des Kapselstaares für ein Nachbleibsel der alten Ansicht vom Staare als eines Häutleins erkläret, und seine Wirklichkeit geläugnet hat, so kann ich doch nicht umhin, anzunehmen, dass der Kapselstaar sehr selten ist. In allen Augen von Staarblinden, welche ich bis jetzt zu untersuchen Gelegenheit hatte, habe ich die Kapsel immer durchsichtig gefunden.

Tenon will zwar die Kapsel verdunkelt gesehen haben, allein es ist sehr möglich, dass diese Verdunklung von einer dünnen Schichte der durch Weingeist getrübten Linsenmasse, welche der Kapsel anhaftete, herrührte. Auch Herr Mayer und Beck haben in zwey Fällen, wie oben angeführt, die Kapsel verdunkelt gefunden. Joachim Friedr. Henkel hat bey seinen Zergliederungen in einem staarblinden Auge die Kapsel verdunkelt gefunden, und in ihr eine braunrothe Krystalllinse, (obwohl durch die Pupille gesehen der Staar weissgrau geschienen hatte), von trüber, dicker Feuchtigkeit umgeben, welche er für verdickte, morgagnische Flüssigkeit und die von ihr aufgelösten oberflächlichsten Schichten der Linse hielt.

Dagegen fand Henkel bey einem Manne, bey welchem er früher den Staar nach der Methode von Ferrein mit glücklichem Erfolge niedergedrückt hatte, die vordere und hintere Wand der

*) *Gazette des Hôpitaux*, 1841, No. 26, 29, (Dr. Sichel gegen Dr. Malgaigne), No. 31 und No. 61. —

Kapsel, sowie die Glashaut durchsichtig, die Kapsel mit einiger Feuchtigkeit (von welcher Beschaffenheit dieselbe war, ist leider nicht näher angegeben) angefüllt, die niedergedrückte Krystalllinse in der gläsernen Feuchtigkeit sehr verkleinert. Als man Luft in die Kapsel blies, drang etwas weniges davon in die Glasfeuchtigkeit, zum Beweise, dass in der hinteren Wand der Kapsel eine kleine Oeffnung geblieben war. *)

August Gottlieb Richter sagt S. 13 im II. Stück des II. Bandes seiner chirurgischen Bibliothek (1789) ausdrücklich, er habe unter fünfzig operirten Staarblinden nur einen gefunden, bey dem die Kapsel, und zwar in ihrer vorderen Wand, verdunkelt gewesen, und drückt seine Befremdung darüber aus, dass Acrel unter dreyssig Staaren kaum acht wahre Linsenstaare und kaum bey dreyen die vordere Kapselwand durchsichtig und klar gefunden haben wollte.

10) Die niedergedrückte, umgelegte oder niedergesunkene Staarlinse wird, sie mag nun ganz oder zerstückelt seyn, durch die Einwirkung der wässerigen oder der Glasfeuchtigkeit aufgelöst und aufgesogen. Diese Aufsaugung geht mehr weniger rasch vor sich. Die Gründe, welche die grössere oder geringere Schnelligkeit der Aufsaugung, bedingen, sind aber, wenigstens in vielen Fällen, un-

*) Medicin. und chirurgische Beobachtungen und Abhandlungen von Joachim Friedrich Henkel. Berlin 1779.

A. Gottlieb Richters chirurgische Bibliothek V. Bd., III. Stück, S. 406.

bekannt. Das Lebensalter und die Gesundheitsbeschaffenheit der Einzelen mögen wohl im Allgemeinen ihren gewöhnlichen Einfluss auch hier behaupten.

W. Sömmerring fand nach 13 Monaten noch einen zwey Linien dicken Rest der Staarlinse (II. Beobachtung), in einem andern Falle fand er zwey Jahre nach der Skleronyxis in beiden Augen eines Mannes die Staarlinse um die Hälfte verkleinert (III. und IV. Beobachtung). In einem dritten Fall untersuchte S. die Augen einer 75jährigen Frau drey Jahre nach der Operation. In dem linken Auge, in welchem der Staar wiederaufgestiegen und deshalb 3 Monate nach der ersten Operation nochmals und zwar mit Erfolg (doch so, dass man ihn immer noch durch das erweiterte Sehloch hinter der Regenbogenhaut sehen konnte) niedergedrückt worden war, fand S. die ganze unveränderte Staarlinse, von ihrer Kapsel umschlossen, in der hinteren Augenkammer. Die Kapsel hing nur am unteren Rande der Iris in sehr geringer Ausdehnung mit dem Ciliarbande noch zusammen, und ward also von da aus ernähret (V. Beobachtung). Im rechten Auge der nämlichen Frau war keine Spur der alten Linse aufzufinden (VI. Beobachtung). — Eben so war im Auge eines 42jährigen Mannes acht und ein halbes Jahr nach der Operation keine Spur mehr von der umgelegten Staarlinse zu sehen (I. Beobachtung Sömmerrings).

Mayer konnte mehrere Jahre nach der Nie-

derdrückung im Auge einer bejahrten Frau nichts mehr von der Staarlinse auffinden.

Karl Josef Beck entdeckte zehn Jahre nach der Skleronyxis im Auge einer 56jährigen Frau keine Spur der niedergedrückten Linse, sie war aufgesogen worden. — Auch Hoin fand zehn Jahre nach der Niederdrückung nicht die geringste Spur der Staarlinse, während die Kapselreste einen häutigen Ring bildeten. —

Pott *) fand in dem Aug einer Staarkranken, welche eilf Tage nach der Niederdrückung an den Blattern starb, die Staarlinse erweicht und bedeutend verkleinert. — Scarpa **) hatte dreymal Gelegenheit die Augen ehmaliger Staaroperirter zu untersuchen, und fand im rechten Auge eines 60jährigen Edelmannes aus Pavia, der genau ein Jahr nach der Operation gestorben, die Staarlinse tief im Glaskörper begraben und auf ein Drittel ihrer natürlichen Grösse geschwunden. Dagegen bey einer 40jährigen Frau, welche drey Jahre, und bey einem 57jährigen Manne, der drey und ein halbes Jahr nach der Niederdrückung gestorben, fand Scarpa nur den stecknadelkopfgrossen Kern. — Auch Acrel ***) fand die niedergedrückte, staarige Krystalllinse vollkommen aufgesogen; ebenso Earle ****) fünf Monate nach der Skleronyxis bey einem 17jährigen Knaben.

*) *Chirurgical works.* London 1779. Band III. S. 193.

**) *Malattie degli occhi.* Pavia 1816. Bd. II. S. 50.

***) Chirurgische Vorfälle. Aus dem Schwedischen von Murray. I. Bd. 109.

****) Account af a new mode af operating cataract. 1801.

Mein Vater fand sechs Jahre nach der Keratonyxis in dem Auge einer 72jährigen Frau die Staarlinse bis auf ein Kügelchen von der Grösse eines kleinen Stecknadelkopfes aufgesogen. (Vrgl. oben die erste Beobachtung.) Im Jahre 1829 untersuchte derselbe die Augen eines drey und achtzigjährigen Mannes, dem er dreyzehn Jahre früher auf beiden Augen reine Linsenstaare durch die Hornhaut niedergedrückt hatte. Im linken Auge war die Staarlinse um die Hälfte ihres Umfanges, und im rechten Auge um zwey Drittel verkleinert. Dass die Aufsaugung nach so langer Zeit noch nicht weiter vorgeschritten, ist in diesem Falle sehr auffallend, da der Mann, obwohl hochbejahrt, doch bis an sein End sehr lebhaft und munter und gesund gewesen. (Sieh oben die zweyte Beobachtung.) — In den beiden Augen eines ein und achtzigjährigen Mannes (III. Beobachtung), welchen mein Vater sechs Jahre vorher durch Keratonyxis operirt hatte, waren die Staarlinsen auf ein Drittheil ihrer natürlichen Grösse geschmolzen. — Im Jahre 1829 hatte mein Vater einem zwey und siebenzigjährigen Manne auf dem linken Auge einen Linsenstaar durch die Hornhaut niedergedrückt; sieben Jahre darauf starb derselbe, und bey der Untersuchung fanden wir die bräunliche Staarlinse bis zur Grösse eines starken Stecknadelkopfes aufgesogen. (Vierte Beobachtung.) — Erst vor Kurzem haben wir in dem linken Auge einer 77jährigen, sehr herabgekommenen Frau, welcher mein Vater sechs Monate früher einen Linsenstaar durch die

Hornhaut niedergedrückt hatte, die Linse etwa um die Hälfte ihres gewöhnlichen Umfanges verkleinert gefunden. Im rechten Auge dagegen, auf welchem diese Frau ihrer Angabe nach schon mehrere Jahre früher am Staar operirt worden war, konnten wir keine Spur von der alten Staarlinse mehr auffinden. Sie war ganz aufgesogen worden. (Fünfte Beobachtung.)

Das merkwürdigste Beyspiel aber von ausserordentlicher Trägheit der Aufsaugungsthätigkeit liefert die oben angeführte Beobachtung von Herrn A. K. Hesselbach, welcher in beiden Augen einer zwey und siebenzigjährigen, noch vom alten Karl Kaspar von Siebold in ihrem sechs und zwanzigsten Jahre operirten Frau die niedergedrückten Staarlinsen erst um etwa zwey Drittel ihres gewöhnlichen Umfanges verkleinert gefunden hat. In diesem Falle war die Aufsaugung in dem langen Zeitraume von vier und vierzig Jahren noch nicht ganz vollendet worden.

Die niedergedrückte, umgelegte oder zerschnittene Linse kann aber nur dann aufgesogen werden, wenn die Linsenkapsel hinreichend weit eingeschnitten oder zerrissen ist, so dass die wässerige und Glasfeuchtigkeit auf die Linsensubstanz einwirken kann. Ist die Kapselwunde nur klein, und schliesst sich dieselbe wieder, so bleibt die Linse unverändert in der Kapsel. Wird die Linse mitsamt der Kapsel niedergedrückt oder umgelegt, ohne dass diese Hülle dabey zerrissen wird, so bleibt die Linse viele Jahre lang ohne ihre Grösse und Ge-

stalt zu verändern. Dies beweiset Wilh. Sömmerring's fünfte Beobachtung am linken Aug einer 76jährigen Frau, in welchem er drey Jahre nach der Umlegung die ganze Krystalllinse, von ihrer unzerrissenen Kapsel umhüllet, auf dem Faltenkranze liegen fand, während im rechten Auge der nämlichen Frau die Staarlinse ganz und gar durch Aufsaugung verschwunden war. Ja August Gottlieb Richter sah eine mitsamt ihrer Kapsel niedergedrückte Linse zehn Jahre nach der Operation wiederaufsteigen und in die vordere Augenkammer fallen, worauf er sie auszog, und sie von ihrer Kapsel umgeben fand. *)

Die Kapsel selber aber löst sich weder in der hinteren noch in der vorderen Augenkammer auf. Sie widerstehet den Einflüssen der wässerigen und der Glasfeuchtigkeit, wie dies auch Beer und Wilh. Sömmerring beobachteten. Selbst einzle losgerissene Stücke der Kapsel findet man nach Jahren noch im Auge, so W. Sömmerring in seiner ersten Beobachtung nach neunthalb Jahren. Die niedergedrückte Kapsel faltet sich, rollet sich zusammen, und wird irgendwo in der hintern Augenkammer angeheftet. Bleibt bey der Operation die Kapsel aber in ihrer natürlichen Verbindung (und das ist fast immer der Fall), so wird sie fort und fort von den an ihrem Umkreise zu ihr gelangenden Gefässen ernähret, und sondert neue Linsenmasse ab, welche dann den Krystallwulst bildet.

*) A. G. Richter, chirurg. Bibliothek IV. Band, II. Stück S. 328.

Die Risse, welche bey der Operation in die Kapsel gemacht wurden, schliessen sich durch eine feine, durchsichtige Membran, welche das Eindringen der wässerigen Feuchtigkeit und den Vorfall des Glaskörpers verhütet, und die neuerzeugte Linsenmasse vor ihrer Auflösung schützet. Da Herrn Prof. Chelius *) diese vollkommene Schliessung der Kapselöffnung entgangen ist, kann er sich diese Unlöslichkeit der neugebildeten Linse nicht recht erklären. Auch dass die neue Linse sogleich den natürlichen Grad der Durchsichtigkeit zeigt, wundert uns nicht. Die Linsenkapsel sondert im gesunden Zustande sogleich helle, klare Krystallmasse aus, wodurch die Linse sich beständig wieder ersetzet. Zugegeben auch, dass die Linsenkapsel eines Staarblinden sich nicht in vollkommen gesundem Zustand befinde, so kehret sie doch in diesen Zustand nach der Entfernung des Staares zurück, und beginnet wieder, normale Krystallfeuchtigkeit abzusondern, ganz wie die Wasserhaut des Auges nach gehobener Entzündung der descemetischen Haut wieder klares Wasser absondert. —

11) Herr Dr. Pauli behauptet gegen Mayer und W. Sömmerring, nur nach der Ausziehung, nicht aber nach der Niederdrückung oder Umlegung werde eine neue Linse erzeugt. Seine Gründe zu dieser Behauptung sind folgende. „Bey der Depression, bey welcher doch die Kapsel grossentheils in Verbindung mit dem Krystalle bleibt, wird

*) Handbuch der Augenheilkunde. Stuttg. 1839. II. Bd. S. 331.

lieser nur aus der Sehachse, nicht aus dem Auge entfernt. Wie sollte ein Theil regenerirt werden, der gar nicht fehlet?“ — „So lang die Linse mit der Kapsel in Verbindung bleibt, kann kein neuer Krystall gebildet werden, oder aber wenn die Kapsel zerrissen worden, so konnten die zurückgebliebenen Kapselfetzen unmöglich eine neue Linse erzeugen.“

Dagegen erwiedere ich: Bey der Niederdrückung oder Umlegung wird in der grossen Mehrzahl der Fälle die Kapsel zerrissen, und die Linse in den hinteren Augenraum versenkt. Nur in seltenen Fällen wird die Linse mit ihrer Kapsel niedergedrückt oder umgelegt. In diesen seltenen Fällen, und wo die Linse mit ihrer Kapsel noch in Verbindung stehet, bildet sich allerdings kein neuer Krystall, soweit bin ich mit Herrn Dr. Pauli einverstanden. Dass bey der Niederdrückung oder Umlegung die Linse nur aus der Sehachse und nicht aus dem Auge entfernt wird, ist ganz richtig. Dass aber desswegen nicht eine neue Linse hervorgebracht werden könne, ist dadurch keineswegs bewiesen, dass die niedergedrückte Staarlinse noch im Auge vorhanden ist, denn sie fehlet doch an ihrem Platze, welcher wieder ausgefüllt werden muss; und in kürzerer oder längerer Zeit wird die Staarlinse durch Aufsaugung aus dem Auge geschafft, und fehlt dann so ganz und gar, als es nur immer nach der Ausziehung der Fall ist. Die Natur arbeitet, das zerstöhrte Linsensystem wieder zu ergänzen, und die Anwesenheit der Staarlinse im Aug hindert

sie so wenig, eine neue hervorzubringen, als jene des nekrotischen Knochen an der Erzeugung eines neuen, der den alten, abgestorbenen mehr oder weniger ersetzet. — Dass es nicht unmöglich ist, dass die zurückgebliebenen Kapselreste eine neue Linse erzeugen, ist durch Dr. W. Sömmerring's und meines Vaters Beobachtungen erwiesen. Die Bedingungen, unter welchen diese Wiedererzeugung möglich ist, habe ich oben, so gut ich konnte, anzugeben versuchet. Dass die Kapselrisse sich schliessen können, ist durch die Erfahrung erwiesen. (Man vergleiche hierüber Herrn Dr. W. Sömmerrings V. Beobachtung.) Hiefür spricht auch das Ergebniss der zahlreichen Versuche über Kapselverletzungen von Dr. Dieterich. Wenn die Kapsel durch stürmisches Verfahren freylich sehr arg mitgenommen und grossentheils aus ihren Verbindungen mit den ernährenden Gefässen getrennt ist, kann von einer Linsenerzeugung keine Rede seyn. — Herr Dr. Pauli verwirft ferner Dr. W. Sömmerring's Beobachtungen als nicht beweisend, weil in diesen Fällen die Umlegung der Staare gemacht worden, und wahrscheinlich die Staare nach der Operation wieder aufgestiegen waren! — Dieser letztere Einwurf lässt mich vermuthen, dass der Herr Dr. Pauli weder die Schrift Wilhelm Sömmerring's gelesen, noch die ihr beygegebenen Abbildungen angesehen hat, denn sonst würde er sich wohl gehütet haben, diesen Einwurf zu machen. Herrn Dr. Sömmerring's Mittheilungen sind so vollständig, dass gar kein solcher Zweifel

über die Richtigkeit seiner Erklärungen entstehen konnte. In allen Fällen, einen ausgenommen, wo aber die Wiederaufhebung des Sehvermögens nicht durch das Wiederaufsteigen des Staares bewirkt wurde, sondern durch eine entzündliche Ablagerung auf die Netzhaut (man vergleiche W. Sömmerring's sechste Beobachtung), und wo die Staarlinse sogar schon vollkommen aufgesogen worden war, haben die Operirten bis zu ihrem Tode gut gesehn, was bekanntlich beym Aufsteigen niedergedrückter Staare nicht der Fall zu seyn pfleget. Auch hat man in allen diesen Fällen die niedergedrückte oder umgelegte Staarlinse weit von ihrer natürlichen Stelle, der tellerförmigen Grube, tief unten im Grunde des hinteren Augenraumes gefunden. Dass der von Wilhelm Sömmerring sogenannte Krystallwulst nicht aus Resten der alten Linse bestehen könne, beweiset seine Durchsichtigkeit und seine von der Kapselgestalt abhängige Form. Wären es Reste des Staares, so müssten sie eben so trüb, verdunkelt und eben so gefärbt erscheinen, wie die Staarlinse selber es ist, wie Herr Dr. Sömmerring sehr richtig bemerkt.

12) Herr Professor A. Retzius vermuthet, dass die Wiedererzeugung der Krystalllinse öfter bey Staaroperirten vorkomme, weil dieselben oft nach einiger Zeit weniger gewölbte Brillengläser nöthig hätten. Ob diese Vermuthung begründet ist, weiss ich nicht, da ich keine Erfahrungen darüber habe, auch in den Beobachtungen von Vrolik, Sömmerring, Werneck und Radius nichts

auf diesen Umstand Bezügliches bemerkt ist. Ich werde übrigens in Zukunft demselben besondere Aufmerksamkeit widmen. Allein es ist oft sehr schwierig von den Blinden und Staaroperirten, selbst wenn dieselben den gebildeteren Ständen angehören, genügenden Aufschluss über den Grad ihres Sehvermögens vor und nach der Operation zu erhalten, wegen der den meisten Leidenden dieser Art eigenthümlichen Trägheit, Gleichgültigkeit und Stumpfsinnigkeit.

Litteratur.

Anm. Die mit einem Sternchen bezeichneten Schriften habe ich alle selber nachgelesen; die unbezeichneten konnte ich mir nicht verschaffen.

Dr. Buchner *Waarneming van eene entbinding der Crystalvogten etc.* Amsterdam 1801.

* Dr Fr. Christ. Dieterich Ueber die Verwundungen des Linsensystemes. Gekrönte Preisschrift. Tübingen, 1824. 8. Mit 1 Steindrucktafel.

* Dr. Ad. Kaspar Hesselbach „Bemerkungen über die Operation des grauen Staares" Mit einer Kupfertafel. Im II. Bande der Beyträge zur Natur- und Heilkunde herausgegeben von Joh. B. Friedreich und Adam Kasp. Hesselbach. Nürnberg bey Riegel und Wiessner 1826. — S. 126. —

* Dr. Coeteau und Dr. Leroy d'Étiolles Denkschrift vorgelesen am 10 Februar 1825 in der kgl. Akademie der Med. zu Paris; — ferner im Januarhefte des *Journal de physiologie par Magendie tom.* VII, 1827 *p.* 30 *Expériences rélatives à la réproduction du crystallin.* — Dann in Froriep's Notizen Num. 349 vom J. 1827 oder Num. 19 des XVI Bandes. Sp. 289.

* Dr. Peter Backhausen *diss. inaug. de regeneratione lentis crystallinae.* Berlin 1827. 8.

* Dr. Wilhelm Sömmerring Beobachtungen über die organischen Veränderungen im Auge nach Staaroperationen. Mit drey Steindrucktafeln. Frankfurt am Main. 1828.

Henry Day in *The Lancet*, 15 Nov. 1828.

* Prof. Mayer Ueber die Reproduktion der Krystalllinse im Journal der Chirurgie und Augenheilkunde von K. F. v. Gräfe und Ph. von Walther im J. 1832. XVII Band 4 Heft, Seite 521.

* Prof. Mayer über die Reproduktion der Linse im 4. Hefte des XVIII Bandes der genannten Zeitschrift Seite 548, als Nachtrag zu seinem ersten Aufsatze (enthaltet den Fall von Vrolik).

* Dr. Wilhelm Werneck in dem Aufsatze: „Einige Resultate „meiner an verschiedenen Thieren gemachten Ex„perimente über die traumatische Reaktion bey „Verwundungen der Kapsel und der Linse, nebst „Angabe jener Erfahrungen über diese Reaktion „beym Menschen." in der Zeitschrift für die Ophthalmologie von Prof. Friedr. Aug. von Ammon IV Bandes I. Heft S. 21 Jahrg. 1834.

* Karl Jos. Beck *de oculorum mutationibus, quae cataractae operationem sequuntur, observatio, adnexis corollariis.* Freyburg im Breisgau 1833, 4.; übersetzt von Dr. Beger in von Ammon's Zeitschrift IV Band, I Heft, 1834, S. 95.

* Prof. Dr. Justus Radius im Aufsatze *Cataracta* in dem Handwörterbuche der gesammten Chirurgie und Augenheilkunde herausgegeben von den Professoren Dr. W. Walther, Dr. M. Jäger und Dr. J. Radius. Leipzig 1836. II Band II Lieferung S. 302 — Man vergleiche auch die Anzeige dieses Werkes in Dr. K. Chr. Schmidt's Jahrbüchern der in- und ausländischen ges. Med. vom J. 1838 Band XIX. S. 362. Der Vf. dieser Beurtheilung, mit *W.* unterzeichnet, ist wahrscheinlich Hr. Dr. Werneck in Salzburg.

* Prof. Dr. Textor im amtlichen Berichte über die XIV Versammlung teutscher Naturforscher und Aerzte zu Jena im September 1836 herausgegeben von den Herrn Prof. Kieser und Zenker. Protokoll der med. Sektion. Weimar 1837.

Prof. A. Retzius *Tidskrift för Läkare* 1837. — Ferner in Schmidt's Jahrbüchern der in- und ausländ. ges. Med. Jahrgang 1838 Band XIX.

* Dr. Pauli über den grauen Staar und die Verkrümmungen. Stuttgart 1838. Seite 21—25. — Ferner in Dr. von Ammon's Zeitschrift Jahrg. 1839. I. Heft S. 84. — Dann übersetzt in den *Annales d'oculistique et de gynécologie publiées par Florent*

Cuvier et *M. Schönfeld* *Ier volume* 24me *livraison* 1839. Sp. 475.

Hr. Middlemore in *The Lancet* vom 1. May 1841. S. 181. — Man vergleiche auch das Journal für praktische Heilkunde v. Hufeland und E. Osann vom Jahr 1841 IV Stück S. 115.

* Dr. Löwenhardt und Dr. Davidson „Einige Versuche, um die Regeneration der Krystalllinse zu documentiren" — In den Neuen Notizen u. s. w. von Froriep Num. 418 (Nummer 22 des XIX Bandes) September 1841, Spalte 344 — 346.

* Prof. Dr. Friedrich August von Ammon Klinische Darstellungen der Krankheiten des menschlichen Auges. I. Theil, Berlin bey Fr. Reimer, 1838. Tafel XII, Figur 30. 31. 32. 33. 34. 35. —

Erklärung der Abbildungen.

Tafel I.

Figur I. Vordere Hälfte des rechten Auges vom Juliusspitalpfründner Förster, dreyzehn Jahre nach der Operation. Sieh die zweyte Beobachtung S. 38.

a Staarlinsenrest.

b b Der aus drey schmalen Stücken bestehende, in Weingeist weissgewordene Krystallwulst.

c Die spinnenwebenähnliche, feine, durchsichtige Linsenkapsel.

Figur II. Vordere Hälfte des linken Auges desselben 83jährigen Spitalpfründners. Vergl. oben S. 39.

a Der Staarlinsenrest.

b Der unregelmässige zackige, halbkreisförmige Krystallwulst.

c Die feine, durchscheinende Kapsel.

Tafel II.

Fig. III. Innere Ansicht der vorderen Hälfte des linken Auges von Michael Josef Anger, Juliusspitalpfründner, operirt durch Keratonyxis am 18. August 1826, gestorben 81 Jahre alt am

2ten July 1831. Sieh oben die dritte Beobachtung S. 40.

a Der Staarlinsenrest.

b Der ringförmige Krystallwulst.

c Die spinnwebenähnliche Kapsel.

Fig. IIII. Vordere Hälfte des rechten Auges von ebendemselben, 81jährigen Greise.

a Der gelbliche Staarlinsenrest.

b Der sehr starke, weisse, U förmige Krystallwulst.

c Die feine, leichtgetrübte Kapsel.

Tafel III.

Figur V. Vordere Hälfte des linken Auges von Peter Adam Düring, Juliusspitalpfründner, operirt durch Keratonyxis am 11. Juny 1829, gestorben im 79sten Jahre am 15ten Juny 1836. — Sieh oben die vierte Beobachtung S. 41. —

Fig. VI. Linearzeichnung desselben Auges.

a Der neuerzeugte Krystallkörper.

b Der gelbbraune Staarlinsenrest.

Fig. VII. Das linke Auge eines Kaninchen, von vorn gesehn, an welchem acht Monate früher die Ausziehung der Linse gemacht worden war. —

a a Die Sklerotika.

b Der Rand des vorderen Umfanges der Sklerotika, an welchem die Hornhaut abgeschnitten wurde.

c Die in vier Fünftheilen ihres Umfanges abgeschnittene und nach aussen umgeschlagene Hornhaut.

d Der kreisförmige Umfang, an welchem die Regenbogenhaut hinweggenommen worden ist.

e e Die Linsenkapsel, welche in ihrem Innern eine vorher durchsichtige, nun durch Weingeist getrübte, weissliche Krystallmasse enthaltet.

f Eine queere Spalte in der vorderen Kapselwand, welche durch eine sehr zarte, feine Haut, eine Fortsetzung der Kapsel geschlossen ist.

g Die im Umkreise der Linsenkapsel hervorragenden Ciliarfortsätze, welche von h bis h weggenommen sind.

i Ein Theil des Strahlenblättchens hinter den weggenommenen Ciliarfortsätzen von h bis h sichtbar. —

Fig: I.



Fig: II.

Feigel pinx:

Lith. Institut von S. Hoffer in Würzburg

Fig: III.

Fig: IIII.

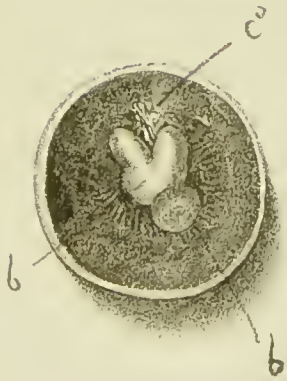

Dr: Adelmann fec:

Lithog. Institut von S. Arfschaer in [illegible]

Fig: V.

Fig: VI.

a. Neu gebildete Linse
b. Aeltere Linse

Fig: VII.